


# ほっと

*hotto*

「ロボット手術」とは

新世代の手術



創刊号

## 掲載内容

体の中を見てみよう!～食道から心臓を観察する～  
新人薬剤師に1日密着

発刊のことば:

このたび皆様のための病院ニュース「ほっと」を発刊することになりました。ちょっと気になる病院のあれこれを、わかりやすくご紹介していきますので、ご意見やご感想をお待ちしています。(編集委員長 中島 伯)

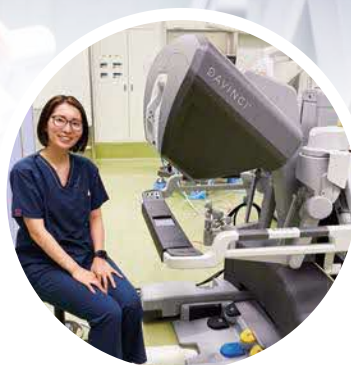

# 新世代の手術 「ロボット手術」とは

ロボット手術といっても、ロボットが自動的に手術をするわけではありません。

手術器具や3Dカメラが取り付けられた「手術支援ロボット」を、医師が遠隔操作して手術を行います。従来の手術では直線的な手術器具を用いるため、動きに制限がありましたが、ロボット専用の手術器具は人の手以上に動くことができるため、非常に複雑で細やかな手術を行うことができます。

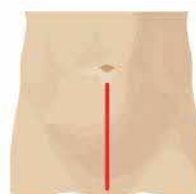
手術器具の  
先端部分



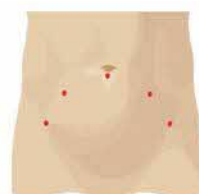## ロボット手術 4つのメリット

- ① 傷口が小さい
- ② 術中の出血が少ない
- ③ 術後の痛みが少なく、回復が早い
- ④ 機能の温存率が向上

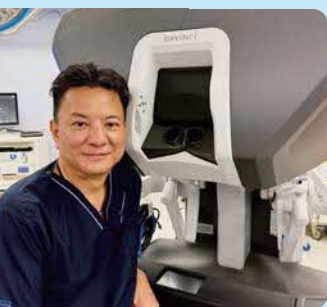切開創の  
比較の一例



開腹



ロボット



外科手術は時代とともに手術方法・手技が日々進歩しています。現在外科手術には開腹手術・腹腔鏡手術・ロボット手術の3つの方法があります。ロボット手術が行える対象症例は施設により規定されているため、当院で治療をご希望の方は各診療科(消化器外科・泌尿器科・産婦人科)までご相談ください。

消化器外科 河合 英 医師

### 本院ロボット手術の対象疾患と実績件数

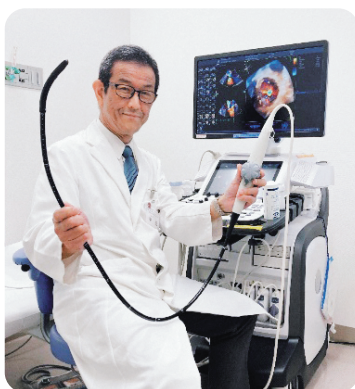
胃がん	16件	大腸がん	32件
前立腺がん	24件	腎臓がん	18件
尿管がん	10件	腎盂形成	2件
副腎摘出	2件	子宮脱	6件
子宮全摘(子宮筋腫・子宮腺筋症)			8件

※実績件数は2024年度

当院ではこれからも、身体への負担の少ない手術に取り組んでまいります。



# 体の中を見てみよう! ~食道から心臓を観察する~



循環器内科  
中島 伯 医師

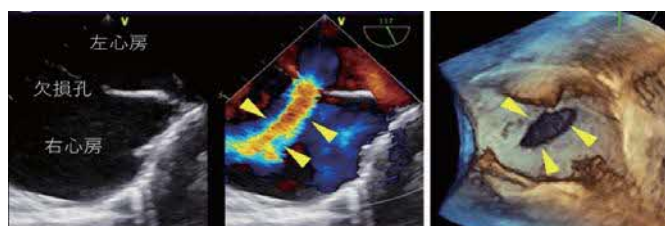
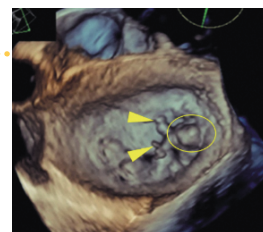
皆さんの胸の奥で絶え間なく収縮と拡張を繰り返して全身の血液を循環させる臓器、心臓の形と働きを目で見る検査が心臓超音波検査(心エコー)です。

心エコーには、胸に検査機械をあてて観察する経胸壁心エコーと、食道に検査機械を挿入して心臓を後ろから観察する経食道心エコーがあり、いずれも画像を立体化(3D)して確認することもできます。

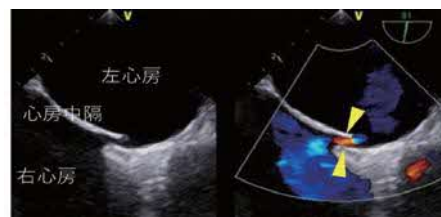普通は経胸壁心エコーで心室の大きさや、心室の収縮や拡張の能力などを計測し評価します。また、カラードプラという血流を色分けして観察する方法を用いると、心臓の中で血液が逆流していないか(弁逆流)とか、逆流を防止する弁という装置が十分開いていない(弁狭窄)とか、お母さんのお腹の中に居た時に血液が流れていた部分が生まれてからも閉じていない(中隔欠損症など)などがわかります。

経胸壁心エコーでわからなかった問題点が経食道心エコーでわかる場合もよくあります。弁逆流の原因や中隔欠損の有無、また心臓内部に血の塊(血栓)ができていないかなどです。ここでは、この3つの病状を紹介しましょう。

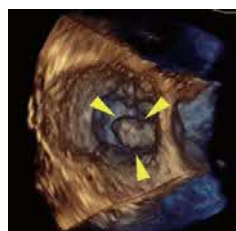
① 左心室から左心房への血液逆流を防止する弁(僧帽弁)を、左心房側から見て3D化したものです。左心室側から僧帽弁を引っばる“腱索”という筋(すじ)のような組織が切れて左心房側にひるがえり(▲)、弁の一部が盛り上がっています(楕円)。これによって弁の機能不全が起こって血液が逆流していることがよくわかり、僧帽弁を修復する手術を受けてもらいました。



② 左心房と右心房を境する構造物(心房中隔)は出生後その穴(隙間)が閉じます。これが開いたままの状態を心房中隔欠損症と言います。経食道心エコーで、この穴(欠損孔)を通り左心房から右心房へ流れ込む血流(中央図▲)が確認され、3Dでは欠損孔(右図▲)が確認できます。



先ほどのようなはっきりした穴はありませんが、画像上、心房中隔の右下側に僅かな隙間(▲)があり右のカラードプラ画像では血流が確認できます。こうした隙間が残っている場合は、卵円孔開存と言って、原因不明の脳血管障害や片頭痛の原因になることがあります。



③ 左心房の中で入り江のようにはいり込んだ部分(左心耳)を観察した3D像です。ボール状の構造物(▲)が確認され、心臓の動きにつれて激しく動揺するのが観察されました。これが外れて流れていくと急死する危険性もあるため手術で切除し、ボール状の血栓であると確認できました。

経食道心エコーを行う時に、鎮静剤というお薬を使う場合もありますが、当科では基本的には使用しないでを行っています。鎮静剤によってかえって検査がスムーズにいかない場合もあり、ほとんどの人は問題なく検査ができるからです。また、近年は経胸壁心エコーを行える臨床検査技師さんが増えていますが、経食道心エコーは医師が行う検査です。

この検査は一度受けてみたいから行うというのではなく、経胸壁心エコーで問題点が解決しない時や詳細な検討が必要な時に追加で行うものです。

いかがでしたか?スペースの都合でほんの少ししかご紹介できませんでしたが、私たちはこのような検査を通して、患者さんの病態把握に努めていることをご理解ください。

# 新人病棟薬剤師の1日に密着

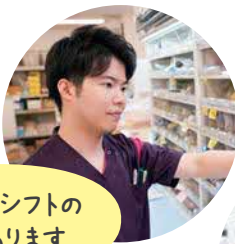

8:30



出勤すると退院指導の準備と夜間に入院された患者さんの情報を電子カルテで集めます。

調剤のシフトの日もあります



休みの日はリフレッシュ



10:00



病棟で働く薬剤師は各診療科のカンファレンスに参加したり、回診に同行します。薬剤師は、使用中の薬剤の相互作用や投与量について多職種と情報交換をします。

13:00



当院では全病棟に薬剤師を配置しています。患者さんに使用中の薬剤の説明を行い、副作用の確認や薬関係の相談を受けています。

17:00



退勤

おつかれさまでした

業務終了は17時なので、買い物などをして帰る時間もあります。僕は仕事終わりにゴルフのレッスンに通ったりもしています。



15:30



多職種の方に入院患者さんに使用されている薬についての相談や質問を受けたりしています。

## 入院中によくあるご質問

**Q:持ってきた薬が入院中になくなったらどうするの？**

**A:**入院時に持参いただいた薬剤が入院中になくなった場合、当院の採用薬で代替を行い、継続して服用いただけるようにいたします。ご安心ください。

ただし持参薬と同一医薬品がないこともありますので入院があらかじめ予定されている場合は、入院前にかかりつけ医へ受診することを推奨致します。



## ミニニュース

2025年6月12日、当院にて「ミュージック・シェアリング訪問コンサート」が開催されました！世界で活躍するヴァイオリニスト・五嶋（ごとう）みどりさんと、3名の素敵な協力アーティストによる弦楽四重奏（カルテット）が、なんと病棟に登場☆ 緩和ケア病棟、小児科、産婦人科、一般病棟の4病棟をまわり、コンサートや病室訪問形式で演奏を披露してくださいました。澄んだ音色に包まれて、心がふわっと軽くなるような時間となりました♪

## 編集委員

中島 伯（医師）濱田 敦（歯科医師）白石 由美（看護師）堤上 樹里（手術室看護師）前田 磨紀（病棟看護師）三好 功太郎（薬剤師）武藤 健太郎（臨床検査技師）奥谷 恒輝（放射線技師）加茂 岳士（理学療法士）武田 俊哉（医療安全管理室事務職員）三好 章久（医療相談・連携室事務職員）中野 遼太（総務課事務職員）永島 崇史（経営企画課事務職員）森井 千裕（医事課事務職員）